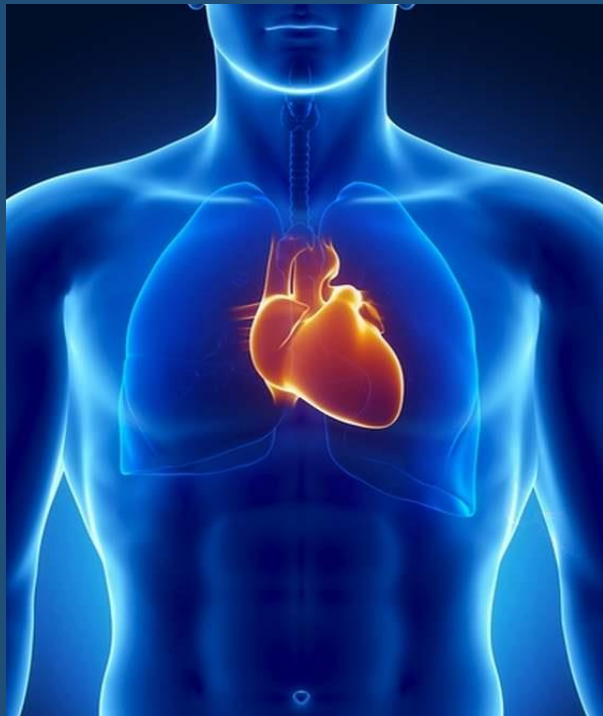

CURSO DE PATOLOGIA



QUINTO MODULO

CORAZON

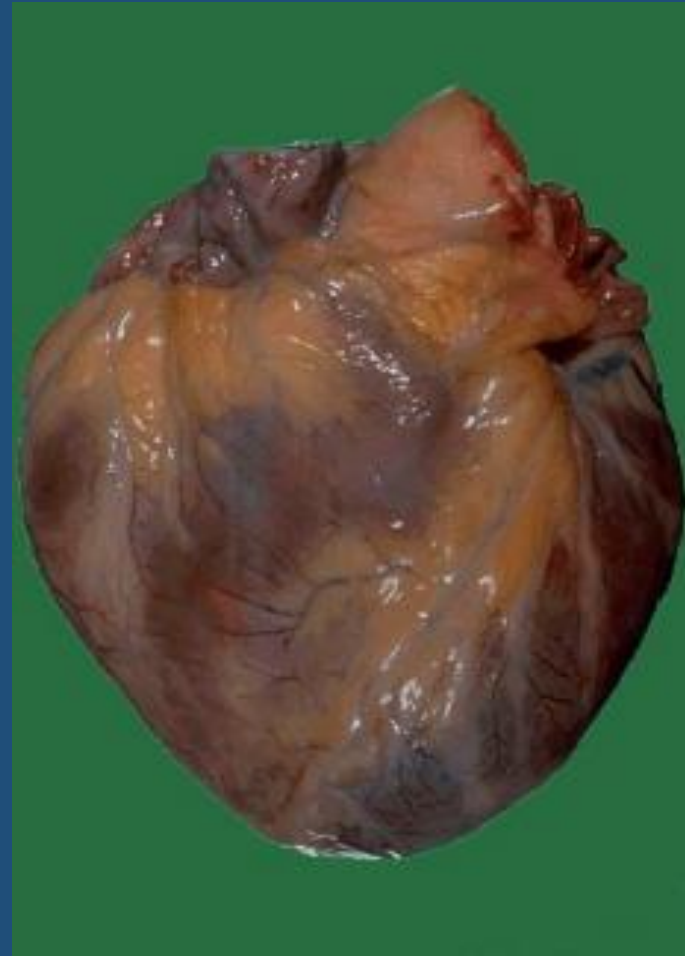Dra. ELENA ECHAVE

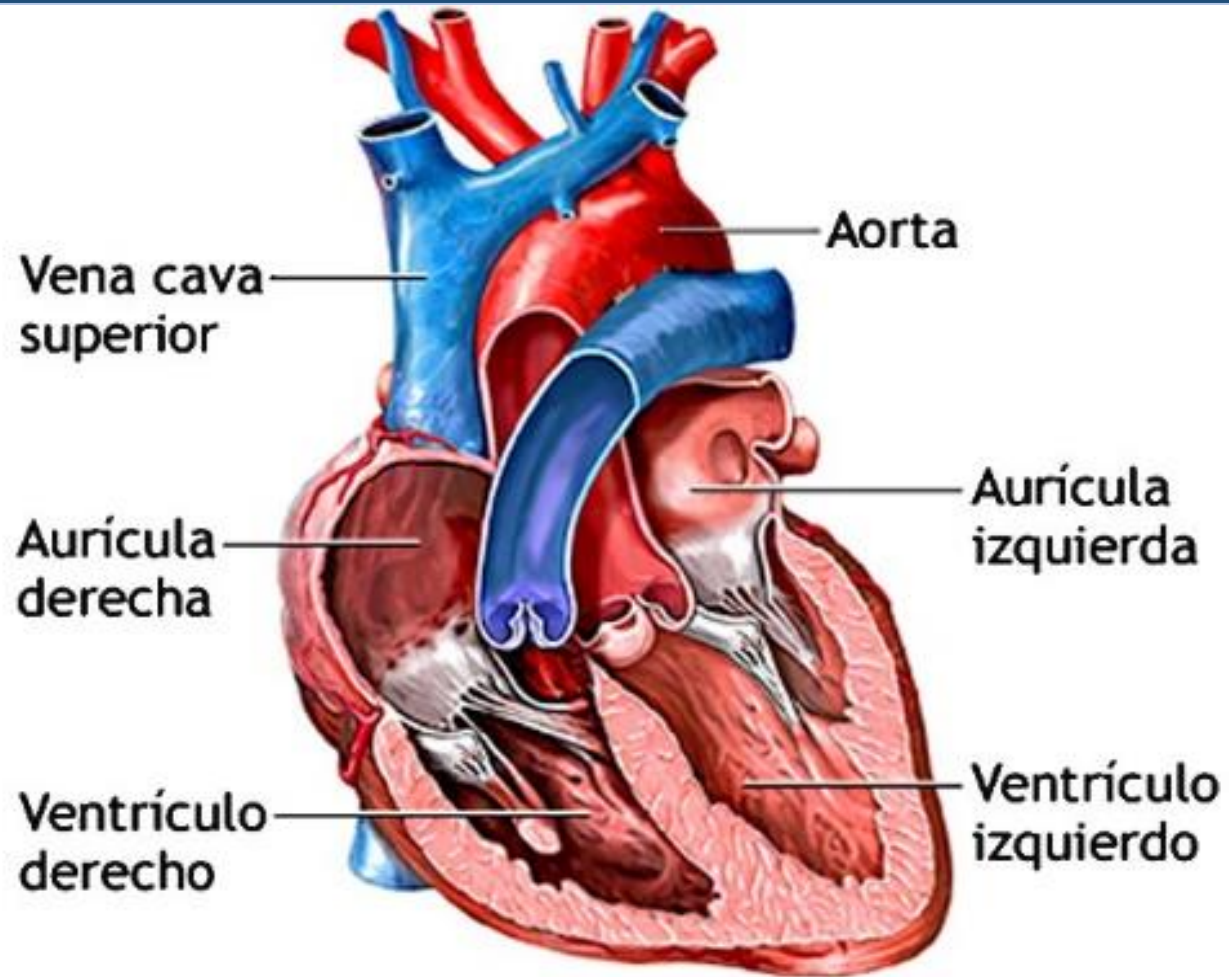


Nuestro servicio

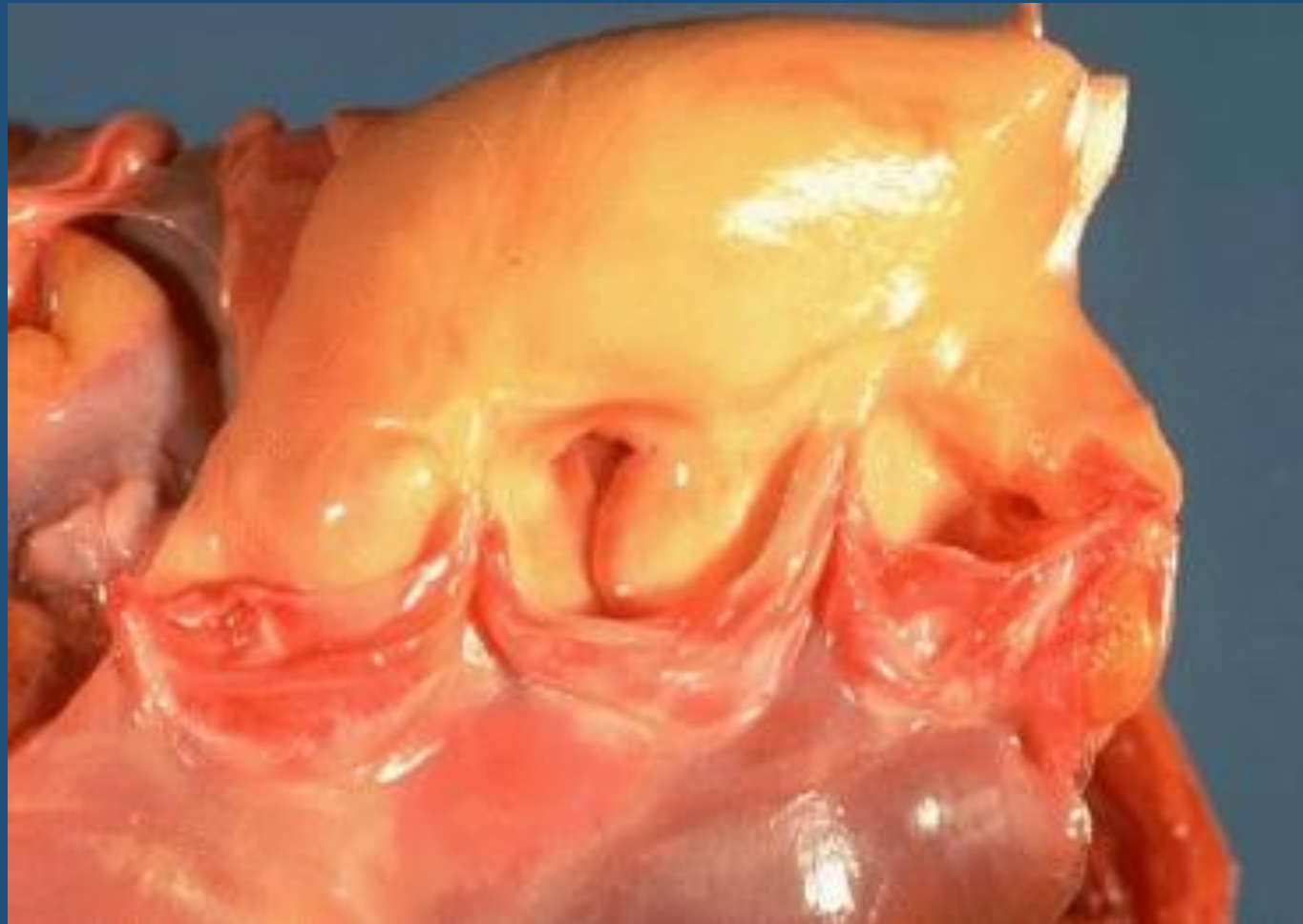

CORAZON

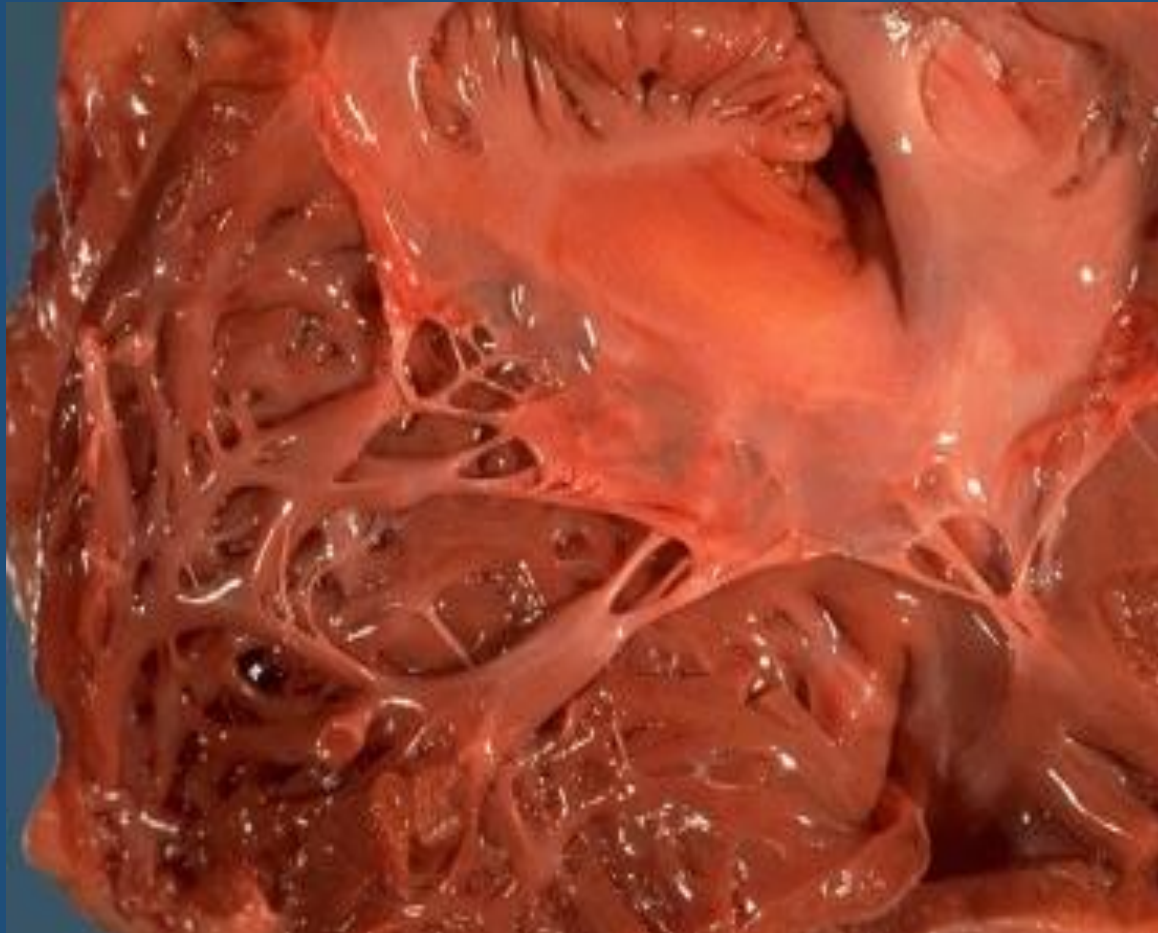




VALVULA AORTICA



VALVULA TRICUSPIDE



INSUFICIENCIA CARDIACA

**CUADRO FISIOPATOLOGICO EN EL CUAL EL DETERIORO DE LA FUNCION
CARDIACA NO PERMITE MANTENER UNA CIRCUALCION ADECUADA
PARA LOS REQUERIMIENTOS METABOLICOS DE LOS TEJIDOS**

CLASIFICACION

- *AGUDA*
- *CRONICA*

- *IZQUIERDA*
- *DERECHA*
- *GLOBAL*

- *ANTEROGRA DA*
- *RETROGRA DA*

CAUSAS

- **FALLA DE BOMBA**
- **AUMENTO DE CARGA DE TRABAJO SOBRE EL CORAZON**
- **LLENADO INSUFICIENTE DE LAS CAVIDADES CARDIACAS**

FALLA DE BOMBA

- CARDIOPATIA ISQUEMICA
- MIOCARDITIS
- MIOCARDIOPATIAS
- METABOLICAS
- TRASTORNOS DEL RITMA CARDIACO

AUMENTO DE LA CARGA DE TRABAJO

- SOBRECARGA DE PRESION
- Hipertensión sistémica
- Hipertensión pulmonar
- Valvulopatías, estenosis
- Neumopatías crónicas
- SOBRECARGA DE VOLUMEN
- Insuficiencia valvular
- Cortocircuitos izquierda/derecha

LLENADO INSUFICIENTE DE LAS CAVIDADES CARDIACAS

- HEMOPERICARDIO
- HIDROPERICARDIO
- PERICARDITIS CONSTRICTIVA

INSUFICIENCIA CARDIACA AGUDA

- **INFARTO**
- **TAPONAMIENTO CARDIACO**
- **EMBOLIA PULMONAR**
- **MIOCARDITIS AGUDA**

INSUFICIENCIA CARDIACA CRONICA

- **CARDIOPATIA ISQUEMICA CRONICA**
- **VALVULOPATIAS**
- **HIPERTENSION ARTERIAL SISTEMICA**
- **NEUMOPATIAS CRONICAS E HIPERTENSION PULMONAR**
- **PROGRESION DE UNA INSUFICIENCIA CARDIACA AGUDA**



INSUFICIENCIA CARDIACA IZQUIERDA

- **HIPERTENSION SISTEMICA**
- **VALVULOPATIAS**
- **CARDIOPATIA ISQUEMICA**
- **ENFERMEDAD MIOCARDICA**

INSUFICIENCIA CARDIACA DERECHA

- **PROVENIENTE DE UNA IZQUIERDA**
- **COR PULMONAR**
- **VALVULOPATIA PULMONAR O TRICUSPIDE**
- **HIPERTENSION SECUNDARIA A TEP**

TRASTORNOS ENDOCARDICOS

- VALVULOPATIAS  CONGENITAS
 ADQUIRIDAS

- ESTENOSIS
- INSUFICIENCIA

ENDOCARDITIS

.REUMATICA

.NO REUMATICA:

- VERRUCOSA DE LIBMAN SACKS**
- TROMBOTICA NO BACTERIANA**
- INFECCIOSA BACTERIANA**

FIEBRE REUMATICA

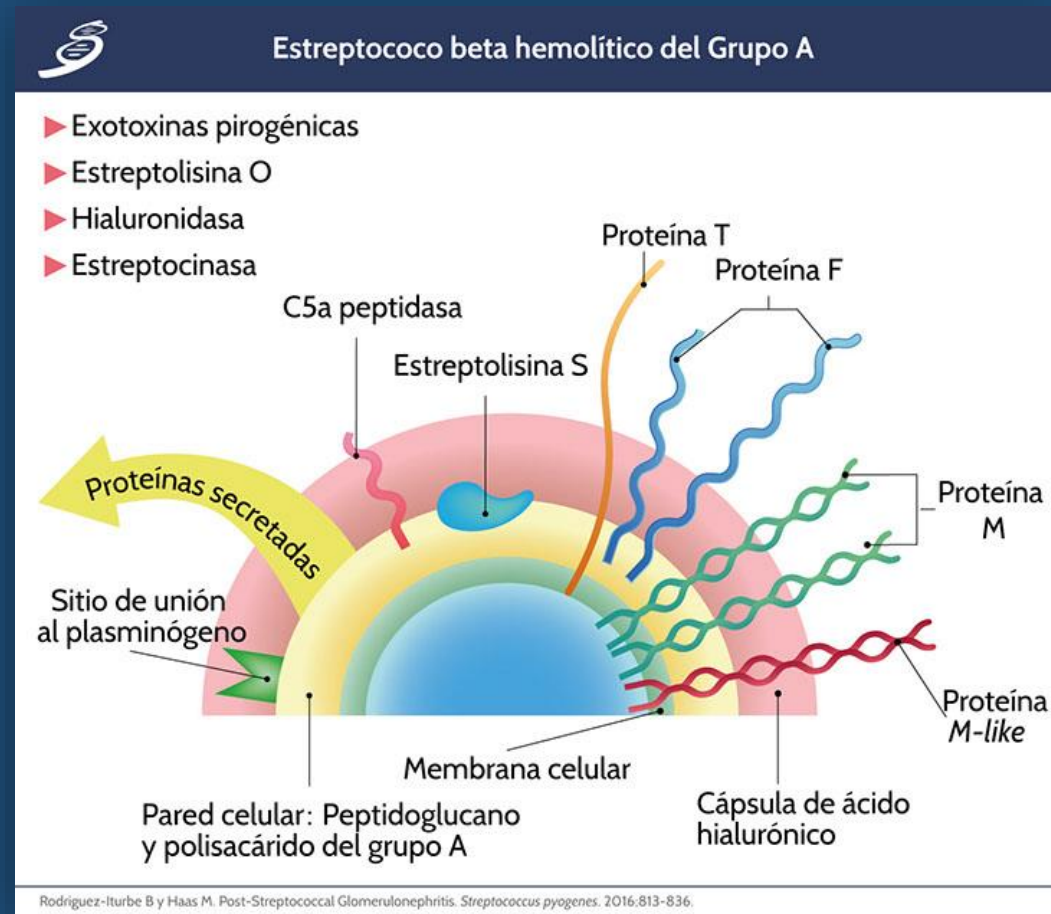
ENFERMEDAD INFLAMATORIA SISTEMICA, POST ESTREPTOCOCCICA, NO SUPURATIVA QUE AFECTA PRINCIPALMENTE EL CORAZON, TAMBIEN PUEDE AFECTAR ARTICULACIONES, SNC, PIEL, CELULAR SUBCUTANEO.

-EDAD: ENTRE 5 A 15 AÑOS

-SU INCIDENCIA A DISMINUIDO POR EL USO DE ATB

-ANTECEDENTE DE FARINGITIS POR ESTREPTOCOCO B HEMOLITICO DEL GRUPO A DE LANCEFIELD (no afecta en forma directa sino por un mecanismo de hipersensibilidad)

ESTREPTOCOCO BETA HEMOLITICO DEL GRUPO A





QUE DETECTAMOS ?

LOS PACIENTES CON FIEBRE REUMATICA TIENEN TITULOS ELEVADOS DE AC CONTRA LOS AG DEL ESTREPTOCOCO:

ANTIESTREPTOLISINA O

ANTIESTREPTOCINASA

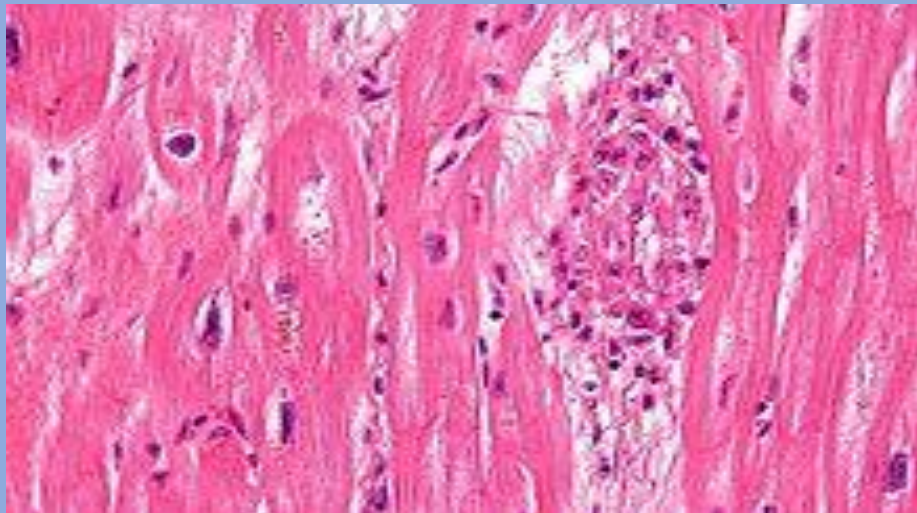
ANTIESTREPTOHIALURONIDASA

ANTIDNASE B

La fiebre reumática lame las articulaciones y muerde el corazón

RASGO PATOGNOMONICO DE LA PANCARDITIS :

NODULOS DE ASCHOFF:



ETAPAS:

- PRECOZ**
- PROLIFERATIVA**
- CICATRIZAL**

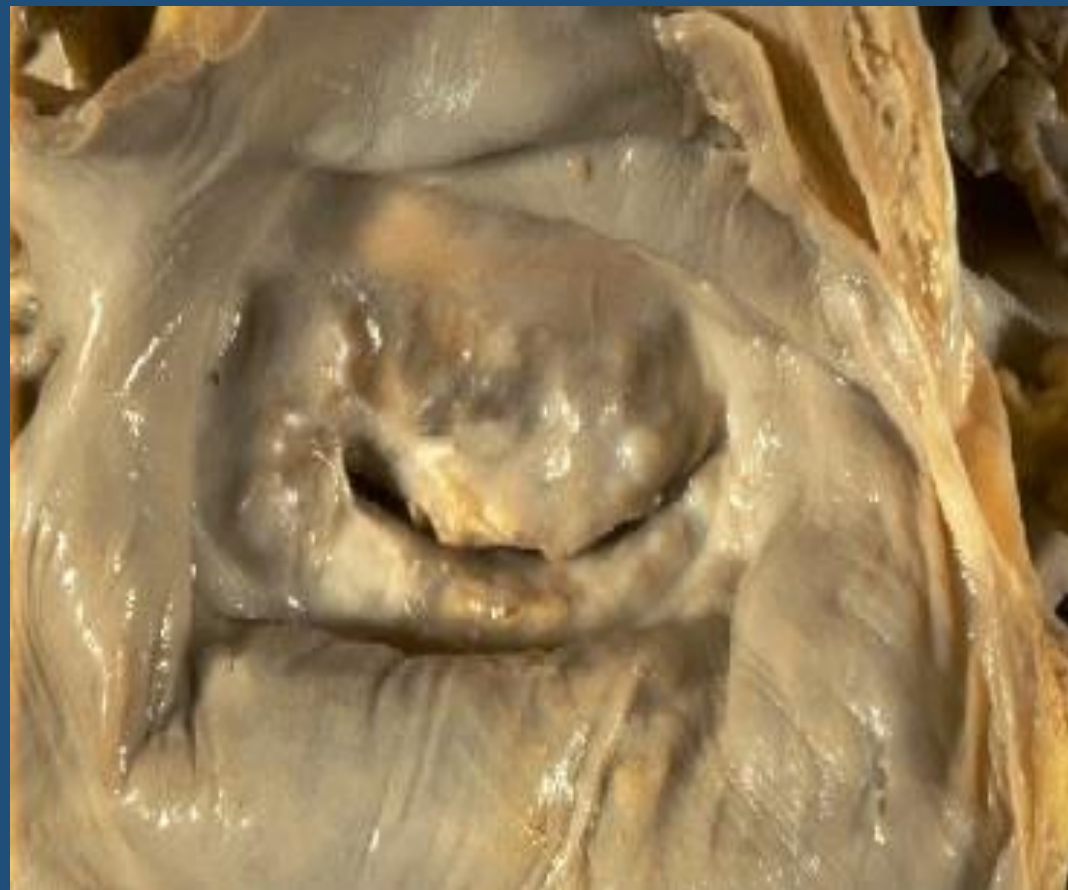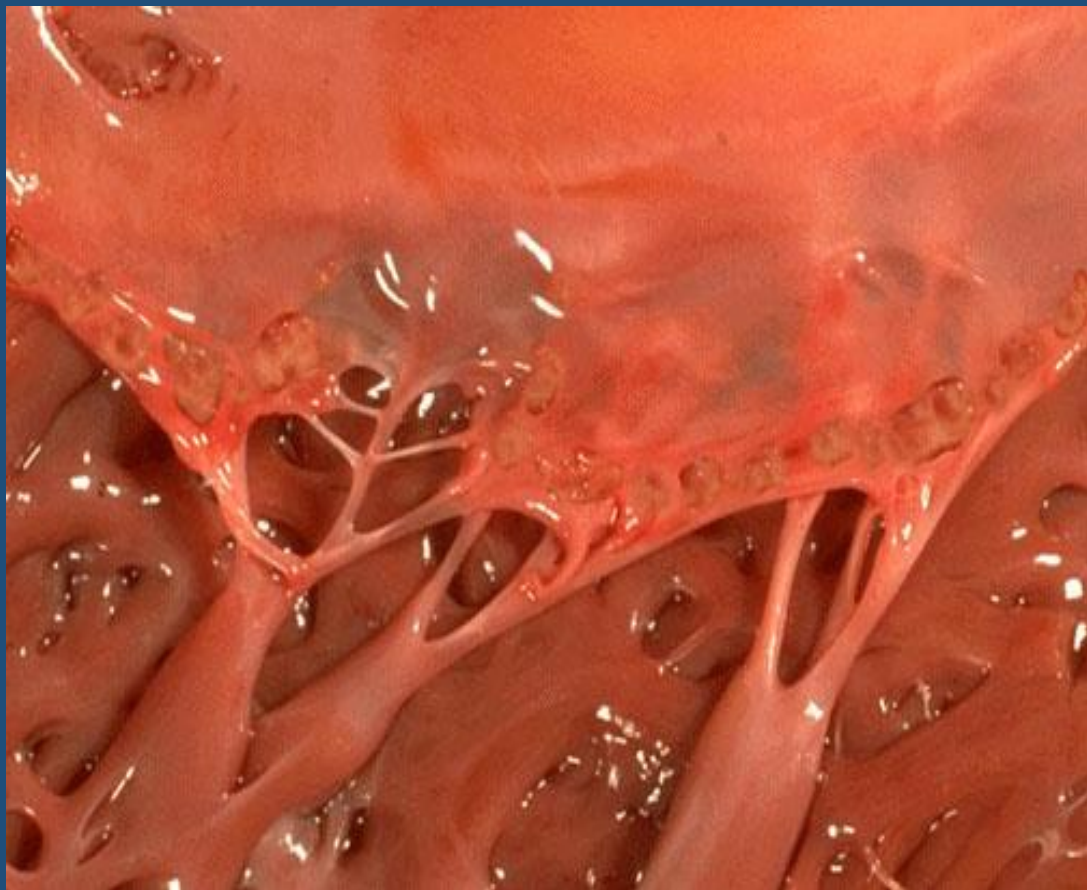
PANCARDITIS

- **ENDOCARDITIS (endocardio valvular y mural)**
- **MIOCARDITIS**
- **PERICARDITIS**

ENDOCARDITIS REUMATICA

- VALVULA MITRAL SOLA O MITRAL Y AORTICA COMBINADA
- VEGETACIONES A LO LARGO DE LA LINEA DE CIERRE VALVULAR SOBRE LA SUPERFICIE AURICULAR DE LAS VALVULAS AURICULOVENTRICULARES Y SOBRE LA SUPERFICIE VENTRICULAR DE LAS VALVULAS EN SEMILUNAS
- LAS VEGETACIONES SON PEQUEÑAS, MULTIPLES, GRISACEAS, FIRMEMENTE ADHERIDAS, EN GENERAL PRODUCEN DEFORMIDAD VALVULAR PERMANENTE
- COMPUESTAS POR FIBRINA, TROMBOS PLAQUETARIOS, SIN BACTERIAS, EL ENDOTELIO ADYACENTE Y SUBYACENTE PRESENTA EDEMA, INFILTRADO INFLAMATORIO DE MONONUCLEARES Y ESCASOS CUERPOS DE ASCHOFF

ENDOCARDITIS REUMATICA



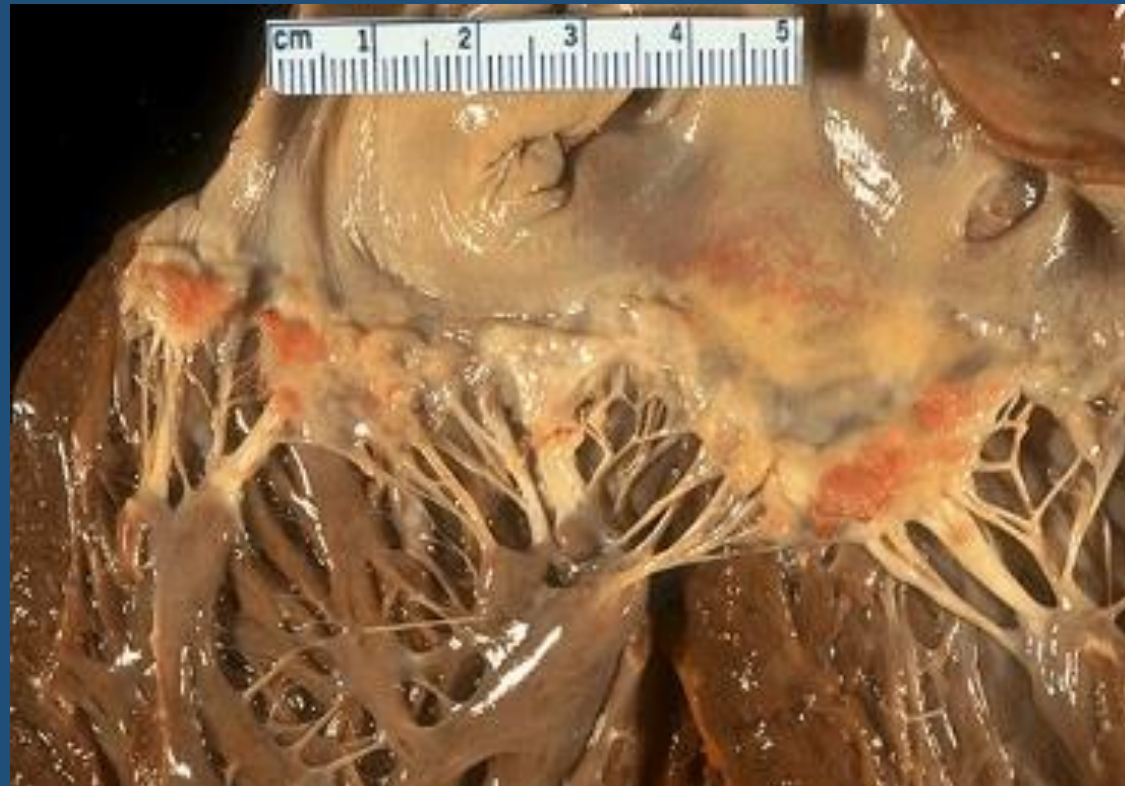ENDOCARDITIS NO REUMATICA

- **ENDOCARDITIS VERRUCOSA DE LIBMAN SACKS**
- **ENDOCARDITIS TROMBOTICA NO BACTERIANA**
- **ENDOCARDITIS INFECCIOSA**

ENDOCARDITIS DE LIBMAN SACKS

- MITRAL Y TRICUSPIDE
- LAS VEGETACIONES SE PRESENTAN SOBRE AMBAS SUPERFICIES DE LAS VALVAS Y DE LOS VERTICES VALVULARES
- LAS VEGETACIONES SON DE TAMAÑO MEDIANO, MULTIPLES, EN GENERAL NO PRODUCEN DEFORMIDAD VALVULAR SIGNIFICATIVA
- COMPUESTA POR MATERIAL FIBRINOIDE, FIBRINA, TROMBOS PLAQUETARIOS Y SIN BACTERIAS, EL ENDOTELIO SUYACENTE MUESTRA NECROSIS FIBRINOIDE, PROLIFERACION CAPILAR E INFILTRADO DE LINFOCITOS, HISTIOCITOS, NEUTROFICOS.

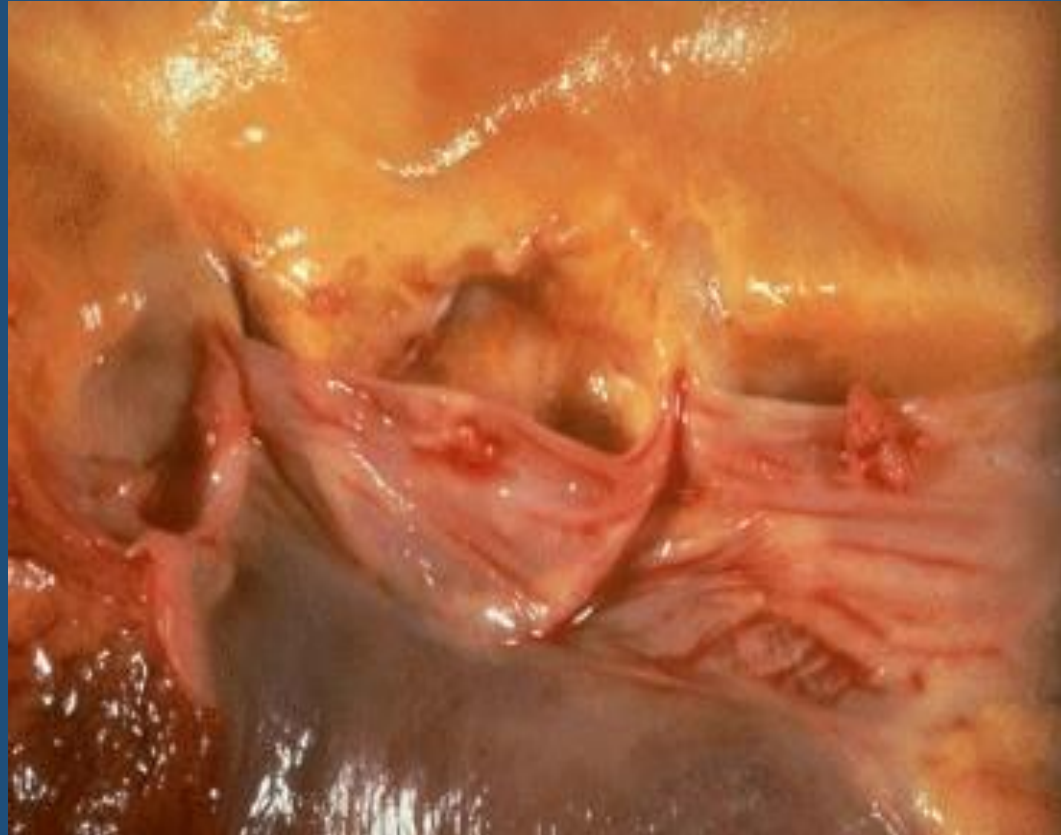
ENDOCARDITIS DE LIBMAN SACKS



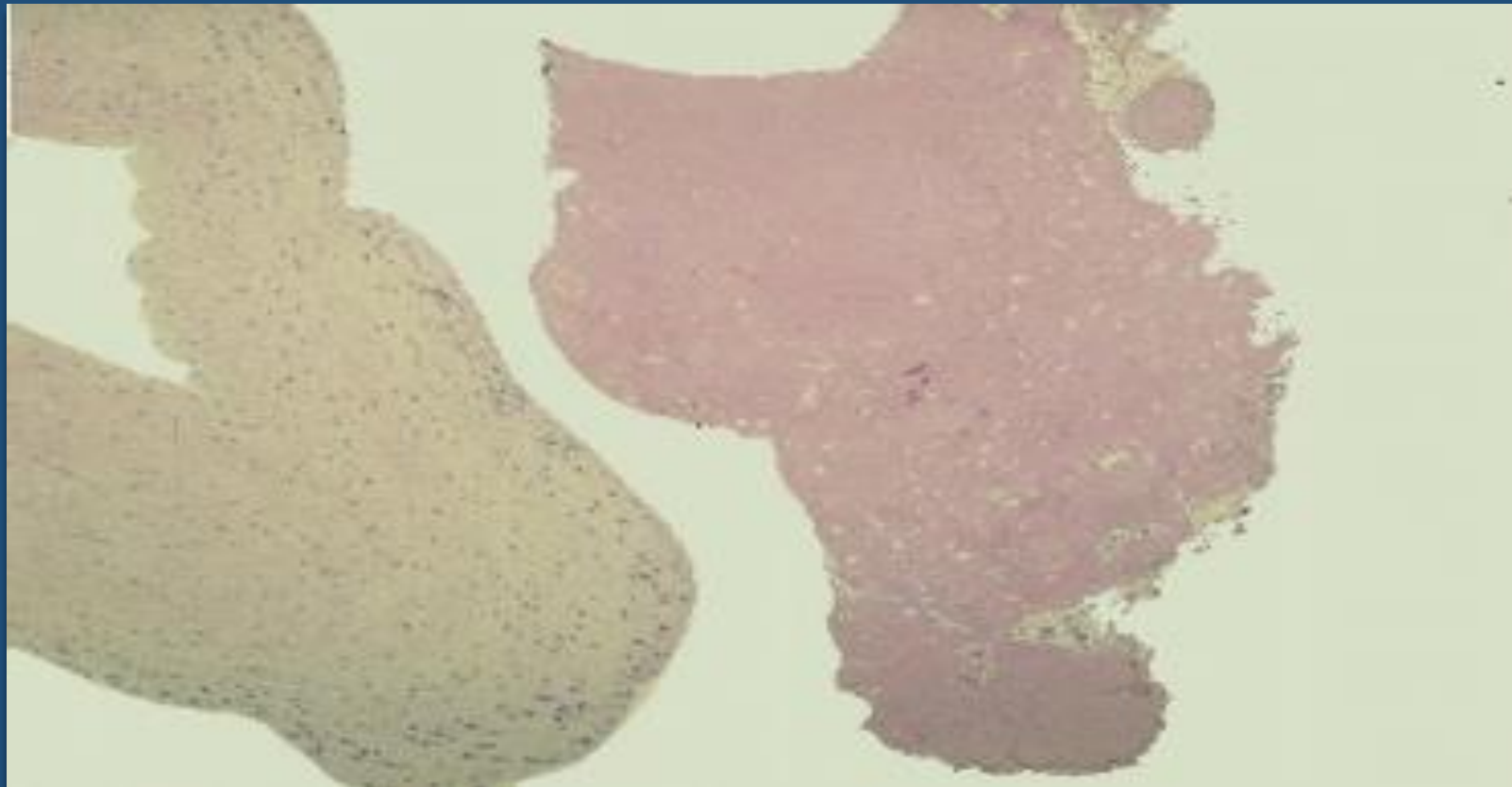
ENDOCARDITIS TROMBOTICA NO BACTERIANA

- **MITRAL, CON MENOR FRECUENCIA AORTICA Y TRICUSPIDE**
- **LAS VEGETACIONES SE PRESENTAN A LO LARGO DE LA LINEA DE CIERRE VALVULAR**
- **LAS VEGETACIONES SON PEQUEÑAS PERO MAS GRANDE QUE LAS DE LA CARDIOPATIA REUMATICA Y TAMBIEN MAS FRIABLES, UNICAS O MULTIPLES, AMARRONADAS**
- **LAS VEGETACIONES ESTAN COMPUESTAS POR TEJIDO VALVULAR DEGENERATIVO, TROBOS FIBRINOPLAQUETARIOS, SIN BACTERIAS. EL ENDOCARDIO SUBYACENTE MUESTRA EDEMA, CAMBIOS FIBRINOIDES, PROLIFERACIÓN CAPILAR, PERO SIN INFILTRADO INFLAMATORIO SIGNIFICATIVO**

ENDOCARDITIS TROMBOTICA NO BACTERIANA



ENDOCARDITIS TROMBOTICA NO BACTERIANA



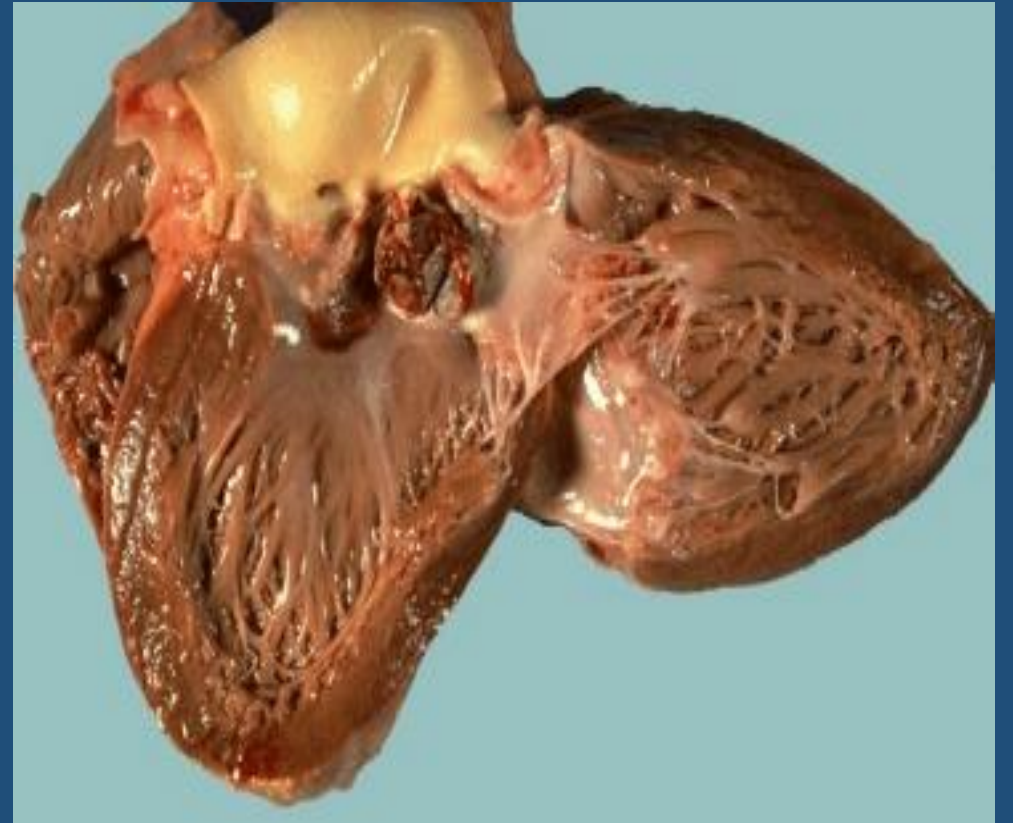
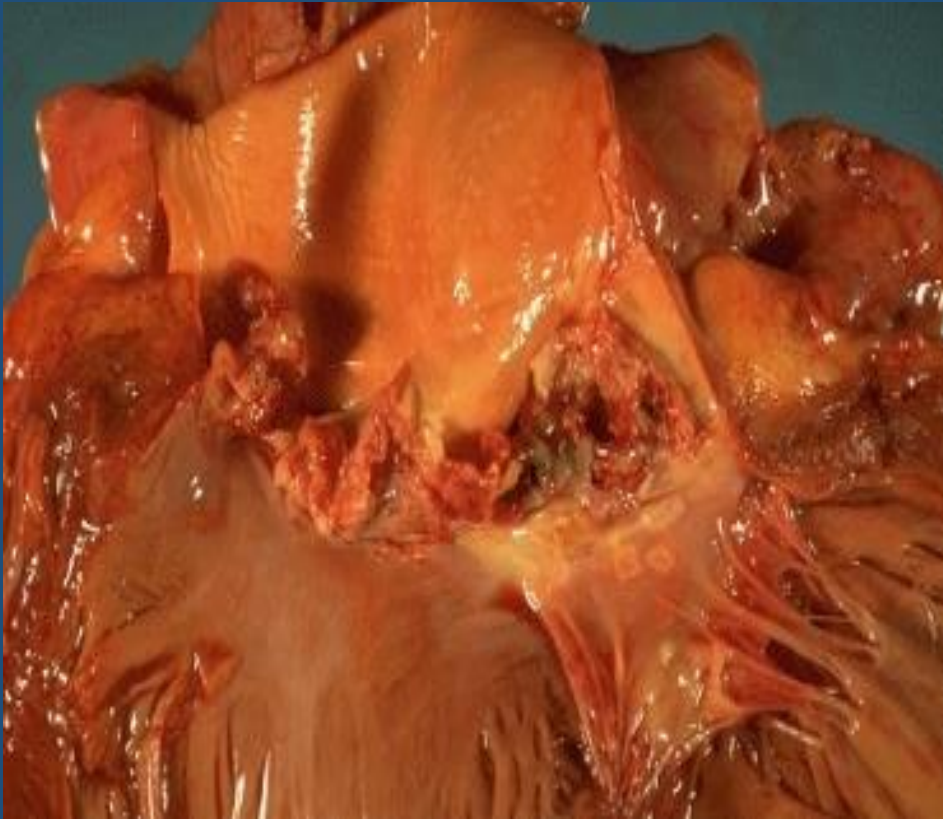ENDOCARDITIS BACTERIANA

CARACTERISTICAS	AGUDA	SUBAGUDA
DURACION	< de 6 semanas	> de 6 semanas
MICROORGANISMOS	Staphylococcus Aureus	Sterptococo Viridans
VIRULENCIA	Muy virulento	Menos virulento
PATOLOGIAS PREVIAS	Válvulas normales	Lesiones previas

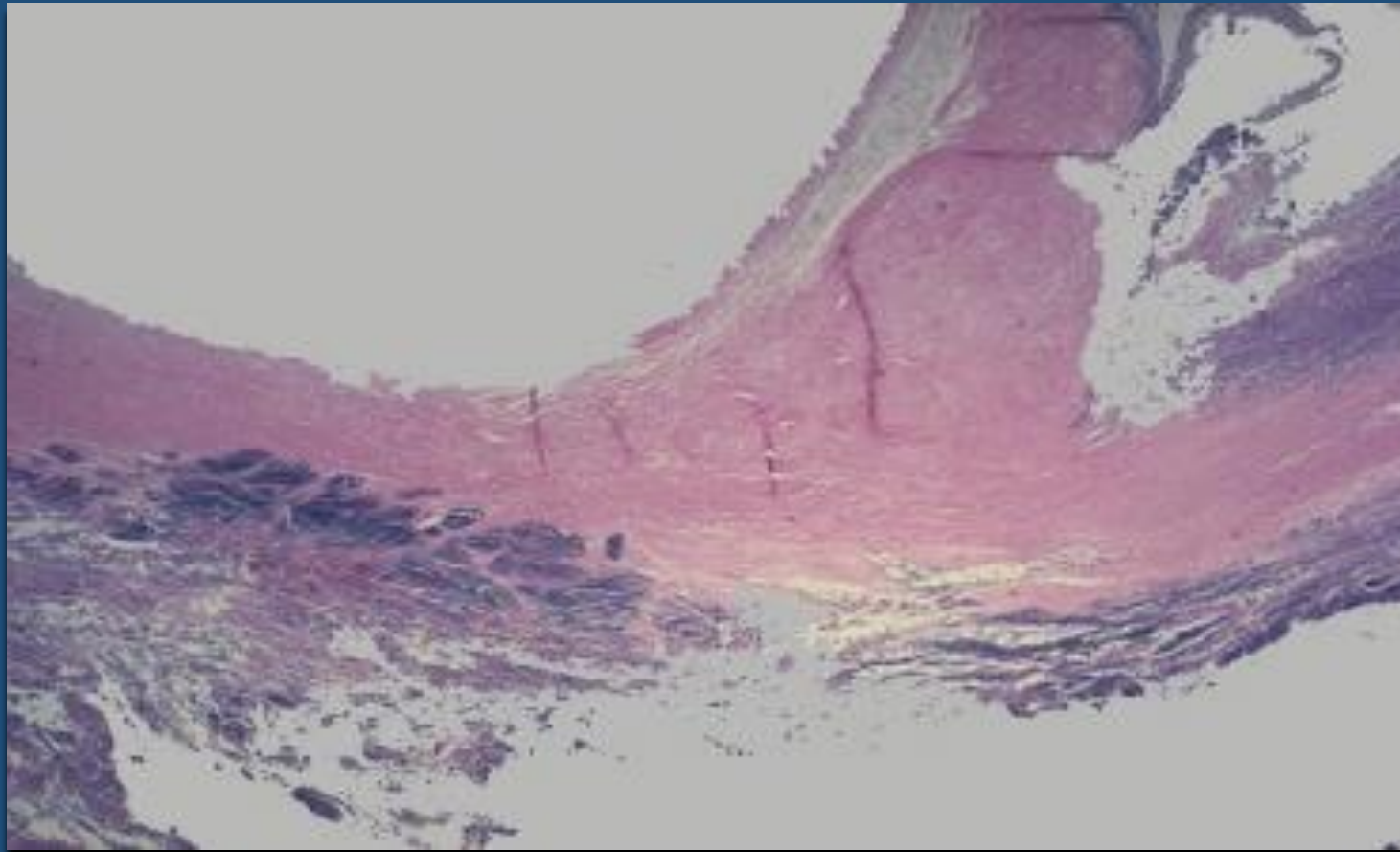
ENDOCARDITIS BACTERIANA

- VALVULA MITRAL, AORTICA O MITRAL Y AORTICA COMBINADA
- LAS VEGETACIONES DE LA ENDOCARDITIS BACTERIANA SUBAGUDA SON MAS FRECUENTES EN LAS VALVULAS PATOLOGICAS
- LAS VEGETACIONES DE LA ENDOCARDITIS BACTERIANA AGUDA SON FRECUENTES EN VALVULAS PREVIAMENTE NORMALES
- LAS VEGETACIONES CUELGAN DEL BORDE LIBRE DE LAS VALVAS COMO MASAS FRIABLES, SON GRANDES, GRISACEO AMARILIENTAS, IRREGULARES, UNICAS O MULTIPLES
- ESTAN COMPUESTAS POR FIBRINA, PLAQUETAS, COLONIAS BACTERIANAS Y EN PROFUNDIDAD TIENEN CELULAS INFLAMATORIAS AGUDAS Y CRONICAS. EL ENDOCARDIO SUYACENTE PUEDE MOSTRAR ABSCESOS

ENDOCARDITIS BACTERIANA



ENDOCARDITIS BACTERIANA



MIOCARDIO

COMPROMISO POR :

- **CARDIOPATIA ISQUEMICA**
- **CARDIOPATIA HIPERTENSIVA**
- **CARDIOPATIA REUMATICA**
- **-MIOCARDITIS**

MIOCARDITIS

INFLAMACION DEL MUSCULO CARDIACO (1 A 4 % DE LAS AUTOPSIAS)

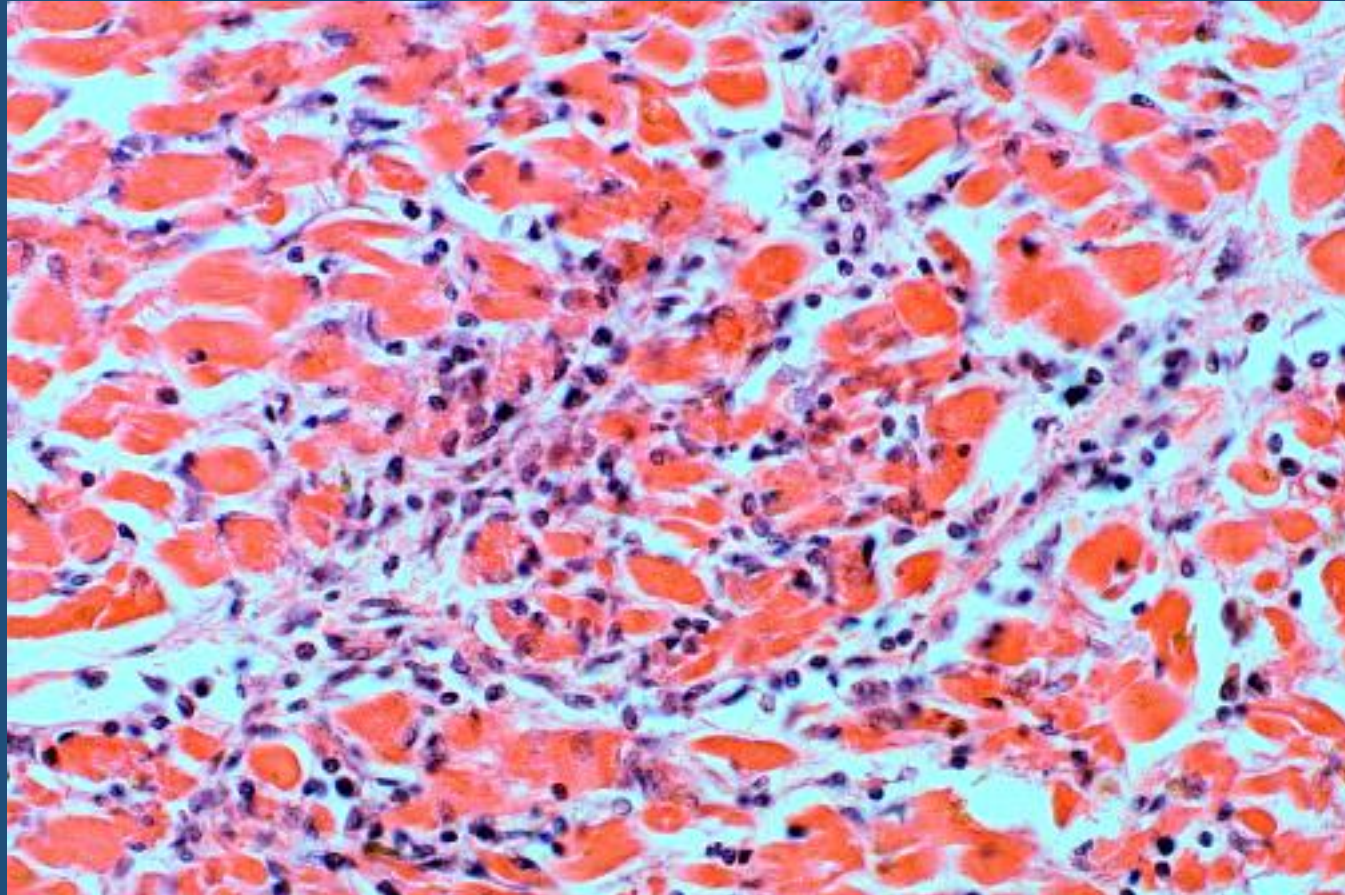
SE CLASIFICAN EN:

- AGUDAS, SUBAGUDAS Y CRONICAS**
- INESPECIFICAS Y ESPECIFICAS**

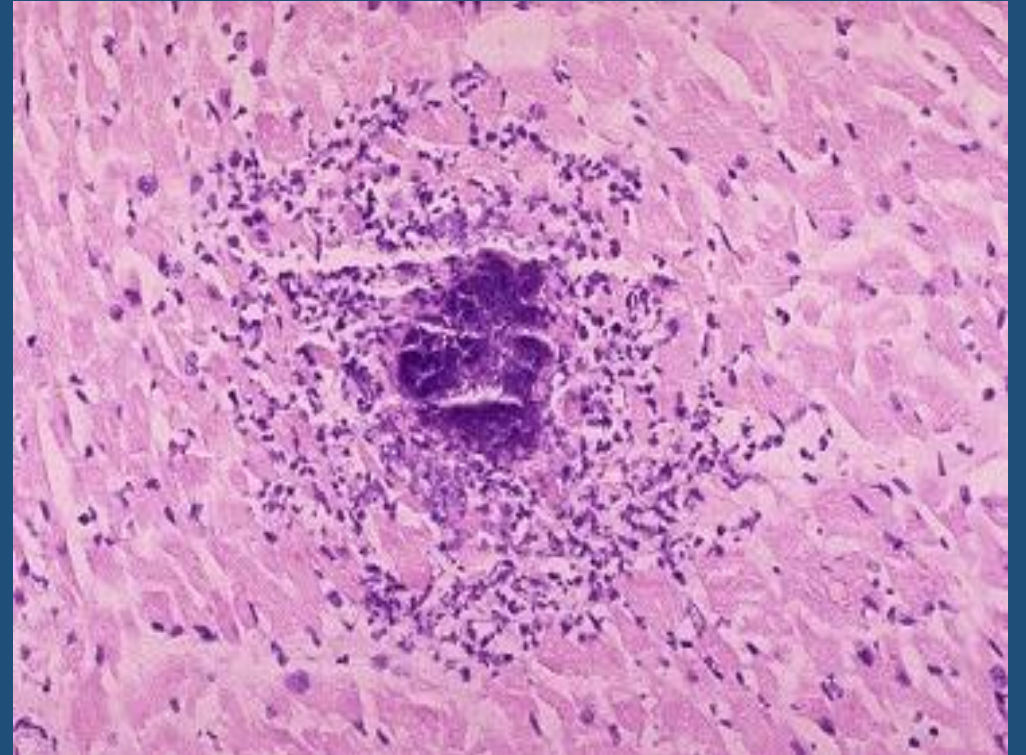
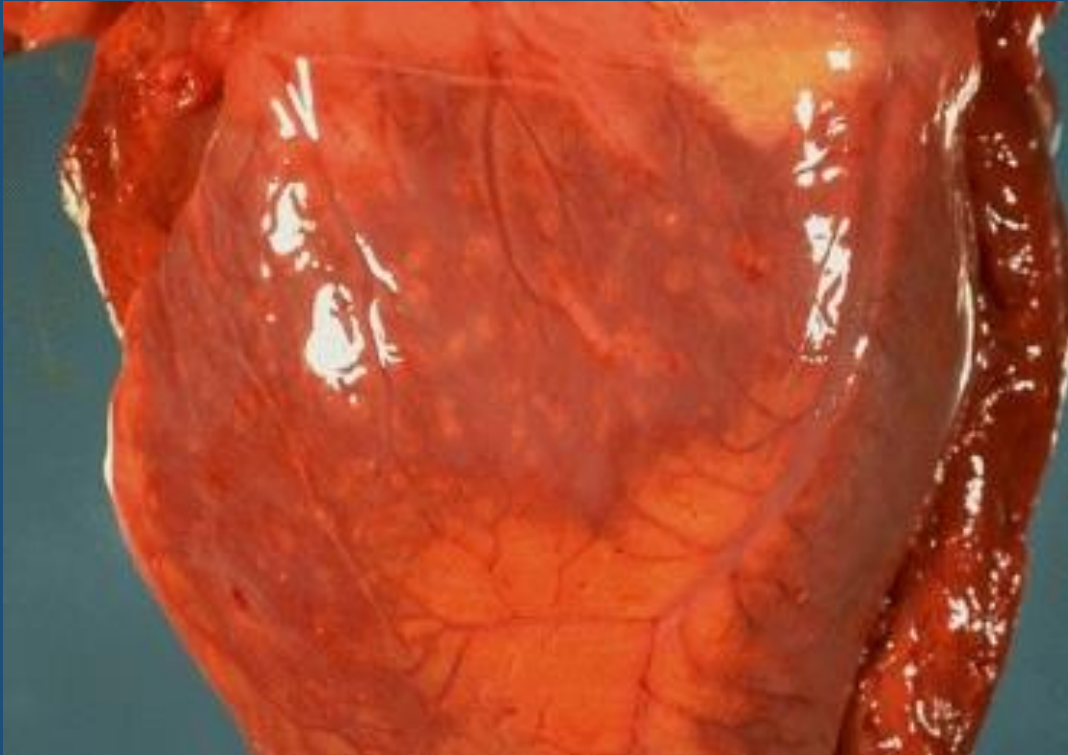MIOCARDITIS INFECCIOSAS

- MIOCARDITIS VIRAL
- MIOCARDITIS PURULENTA
- MIOCARDITIS SIFILITICA
- MIOCARDITIS POR PROTOZOOS
- MIOCARDITIS TOXICA
- MIOCARDITIS GRANULOMATOSA
- MIOCARDITIS POR RICKETTTSIA
- MIOCARDITIS MICOTICA

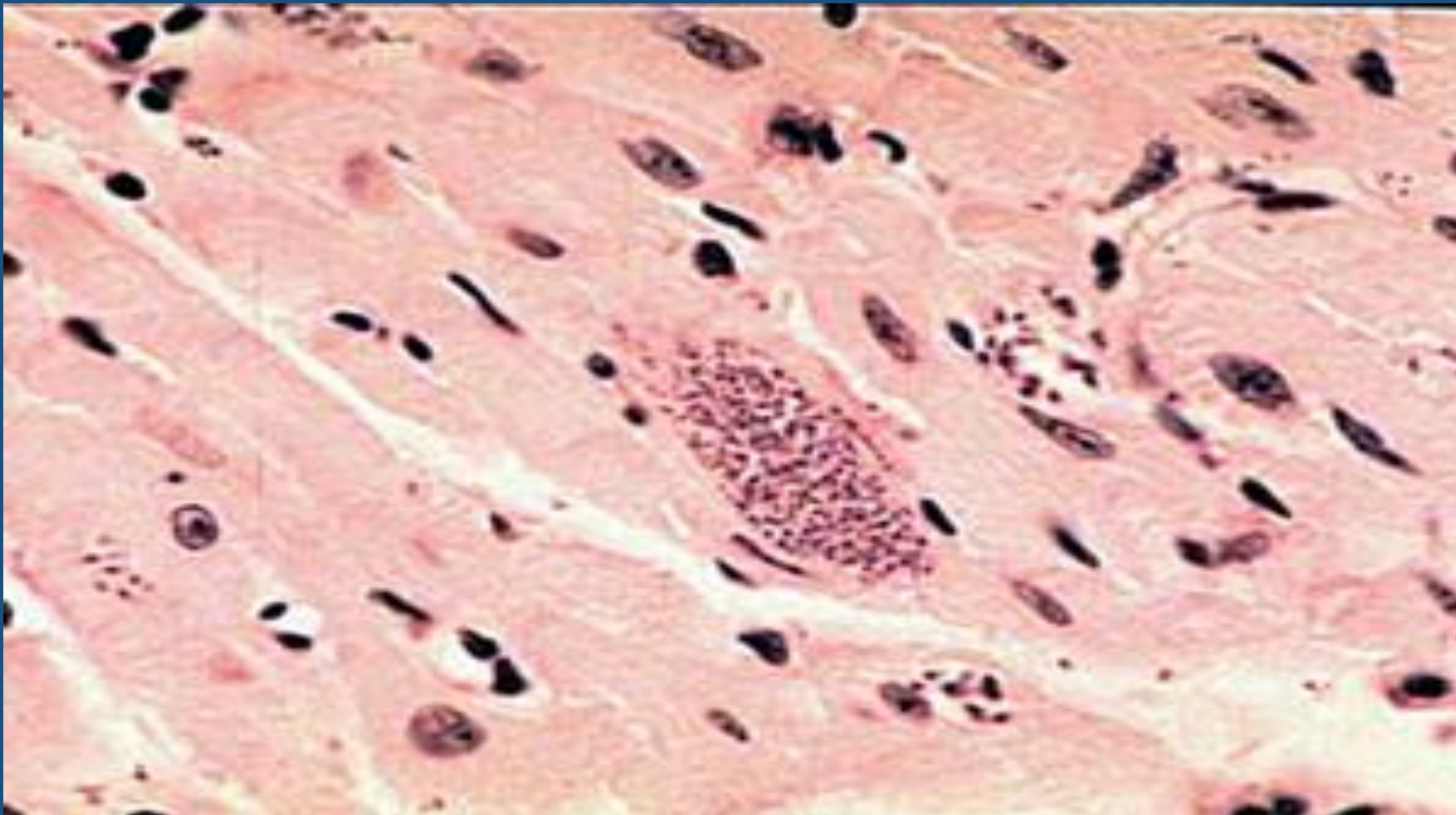
MIOCARDITIS VIRAL



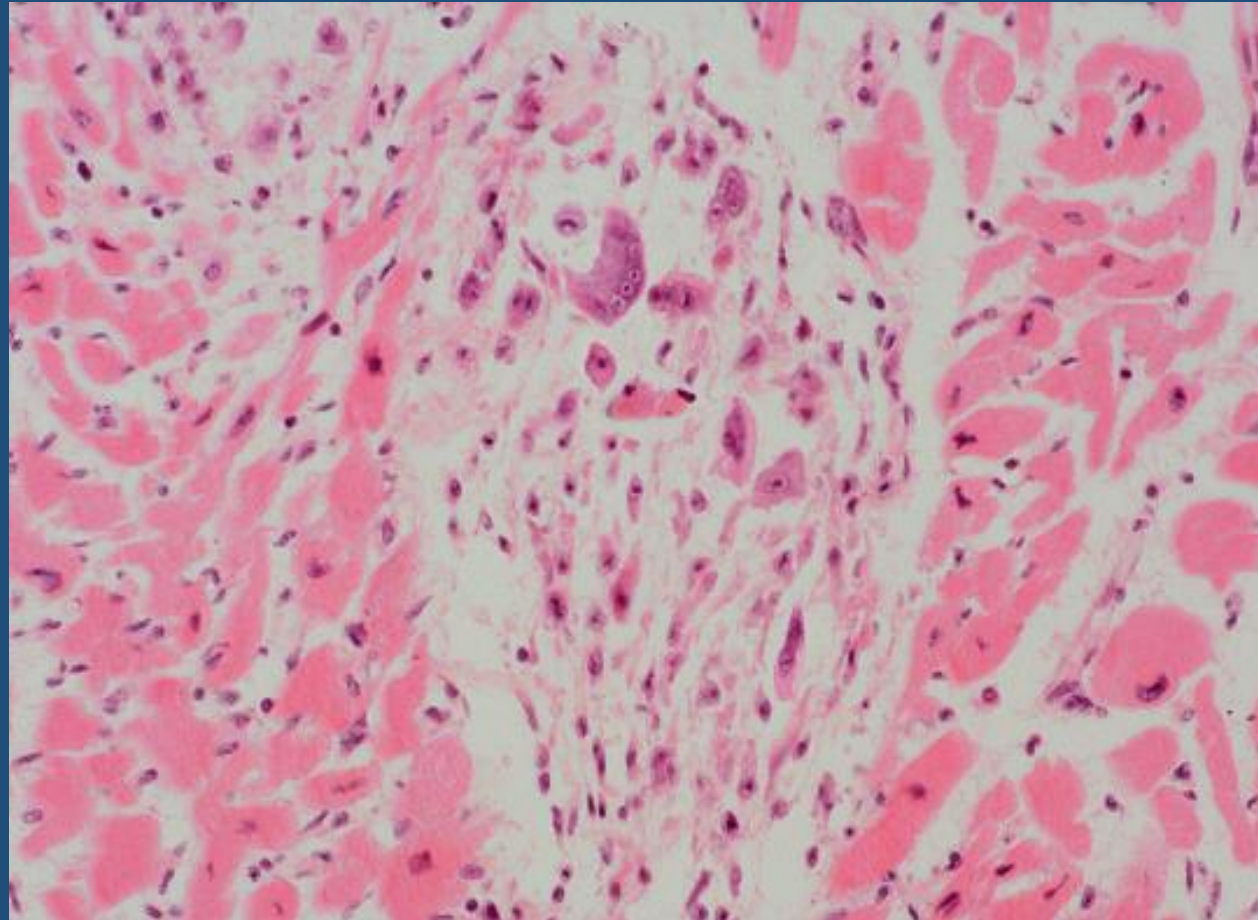
MIOCARDITIS PURULENTA



MIOCARDITIS CHAGASICA



MIOCARDITIS REUMATICA



PERICARDITIS

GENERALMENTE SECUNDARIA A ENFERMEDADES CARDIACAS O ENFERMEDADES SISTEMICAS, LA FORMA IDIOPATICA ES RARA.

CLASIFICACION:

-AGUDAS

-CRONICAS

AGUDAS

- **SEROSA**

- Virales, Fiebre reumática, LES, compromiso pericárdico por tumores malignos, TBC

- **FIBRINOSA:**

- Uremia, Fiebre reumática, infarto, infecciones bacterianas

- **PURULENTA:**

- Bacterias piógenas, inflamaciones vecinas como empiema pleural, neumonía lobar, endocarditis infecciosa, infecciones mediastínicas

- **HEMORRAGICA:**

- Compromiso neoplásico, TBC, infecciones graves, diátesis hemorrágicas

CRONICA

- **ETAPA CICATRIZAL DE OTRAS PERICARDITIS**

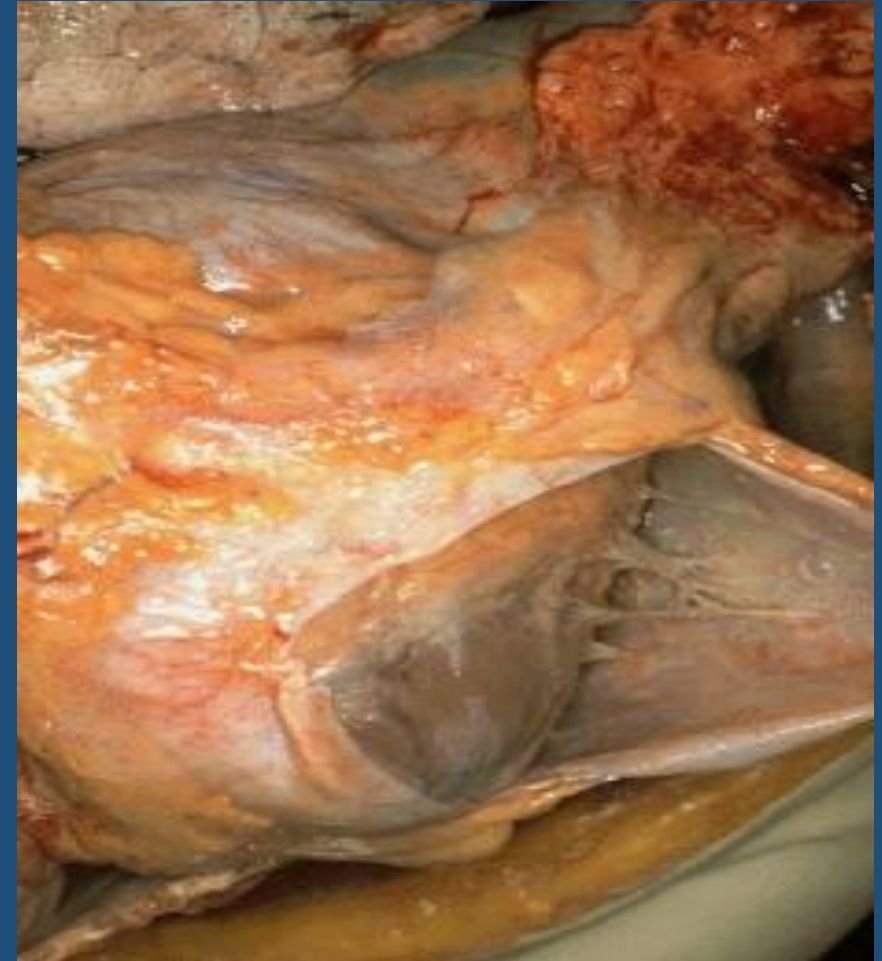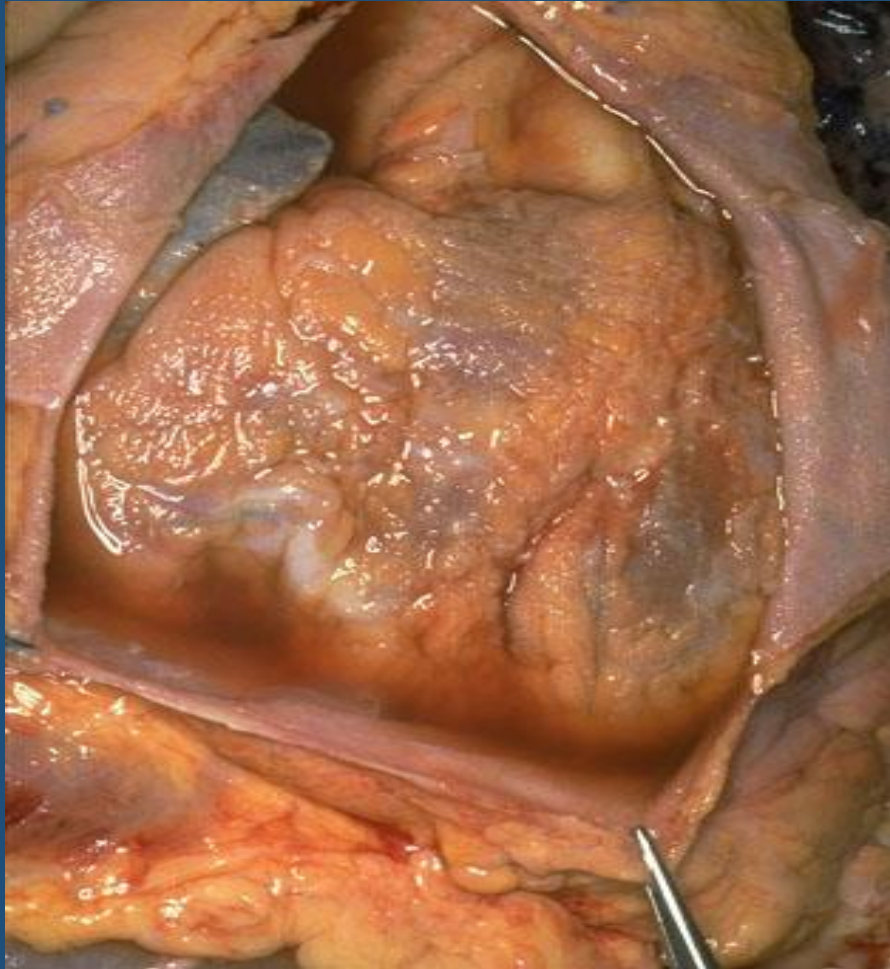
- **PERICARDITIS ADHESIVAS:**

Consecuencia de exudados fibrinosos, purulentos o hemorrágicos, hay organización con formación de adherencia. **NO COMPROMETE LA FUNCION CARDIACA**

- **PERICARDITIS CONSTRICTIVA:**

Engrosamiento fibroso o fibrosis calcificada del pericardio que **INTERFIERE LA FUNCION CARDIACA** y disminuye el gasto cardíaco (el corazón no puede expandirse durante la diástole y se produce obstrucción del retorno venoso al corazón derecho)

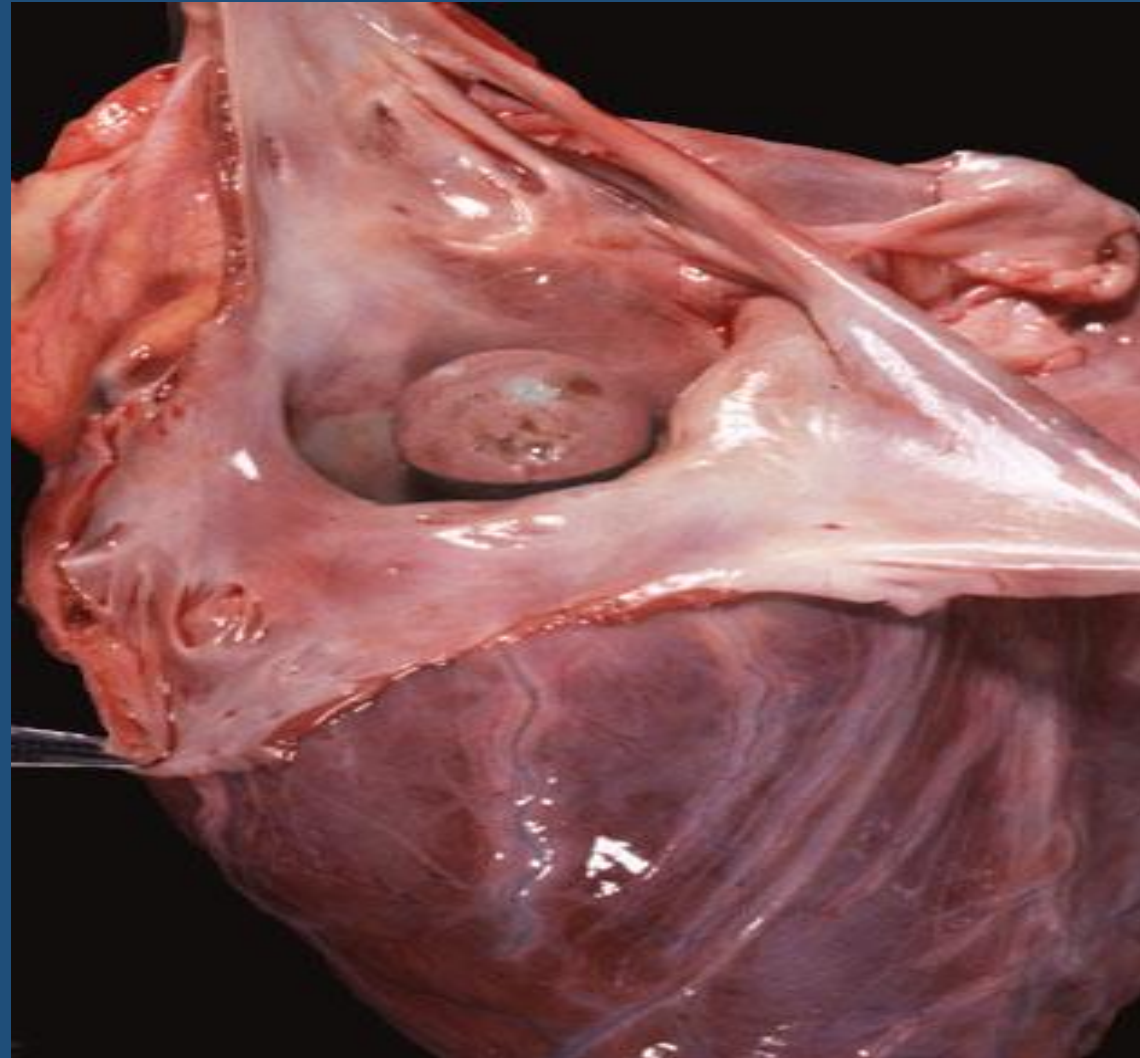
PERICARDITIS



TUMORES CARDIACOS

- **RAROS, SOLO EL 0,04 % DE LAS AUTOPSIAS**
- **MIXOMA 50% DE LOS TUMORES**
- **LIPOMAS**
- **FIBROELASTOMA**
- **RABDOMIOMA**
- **HEMANGIOMA**

MIXOMA DE AURICULA





MUCHAS

GRACIAS!!!!